


# EcoReport

Precio

BsF 15.000,00

[Comprar](#) [1]

 [ecoreport.jpg](#) [2]

## ECOGRAFÍA

Incorpore a sus reportes todos los formatos que produzca el ultrasonido, maneje las citas, genere estadísticas y ejecute tareas de administración propias de la operación del consultorio.

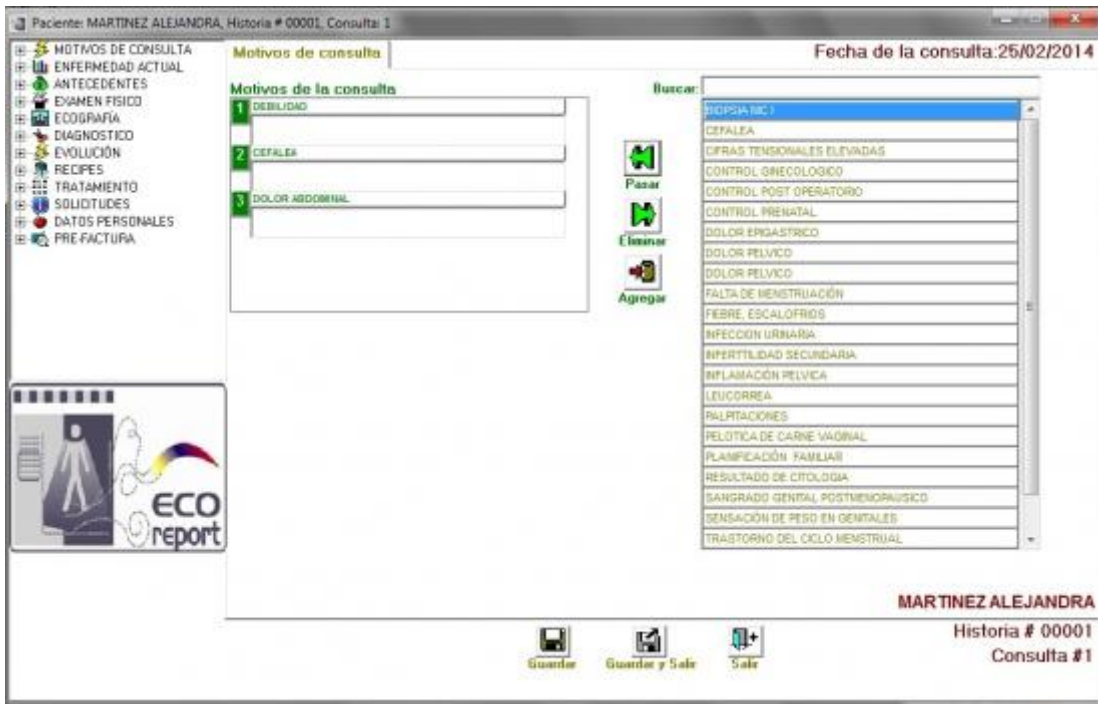
**ECOREPORT** integra de manera sencilla la agenda de citas con el archivo de expedientes clínicos, además de proveer diferentes vistas administrativas para llevar el control de ingresos del médico (o del equipo de doctores). Es un software que puede ser desplegado tanto en consultorios como en clínicas con múltiples doctores, ya sea trabajando en equipo o individualmente, en redes locales o con usuarios remotos; le proporciona la opción de configurar alertas recordándole condiciones particulares en pacientes especiales e incluye un vademécum precargado, de fácil edición, para agilizar la emisión de recetas u otros formatos propios de la práctica médica.

**ECOREPORT** agiliza la operación del consultorio o clínica, promueve el trabajo en equipo cuando la dinámica lo requiere, elimina el papeleo en la asignación de citas, el control de casos clínicos y facilita la emisión de reportes administrativos. Facilita y ahorra tiempo en cada consulta ya que solo con algunos *clicks* va cargando el *outcome* de cada sesión, incorporándola de inmediato a la historia médica del paciente, dando un marco de referencia para la elaboración de diagnósticos y abriendo un canal para monitorear la evolución del tratamiento.

Permite elaborar con facilidad los reportes para todo tipo de examen ecográfico, incorporándole una apreciación médica detallada; emite con rapidez evaluaciones físicas, solicitudes de informes para el paciente así como también recetas, indicaciones, envía mediante correo electrónico los resultados y tratamientos a realizar.

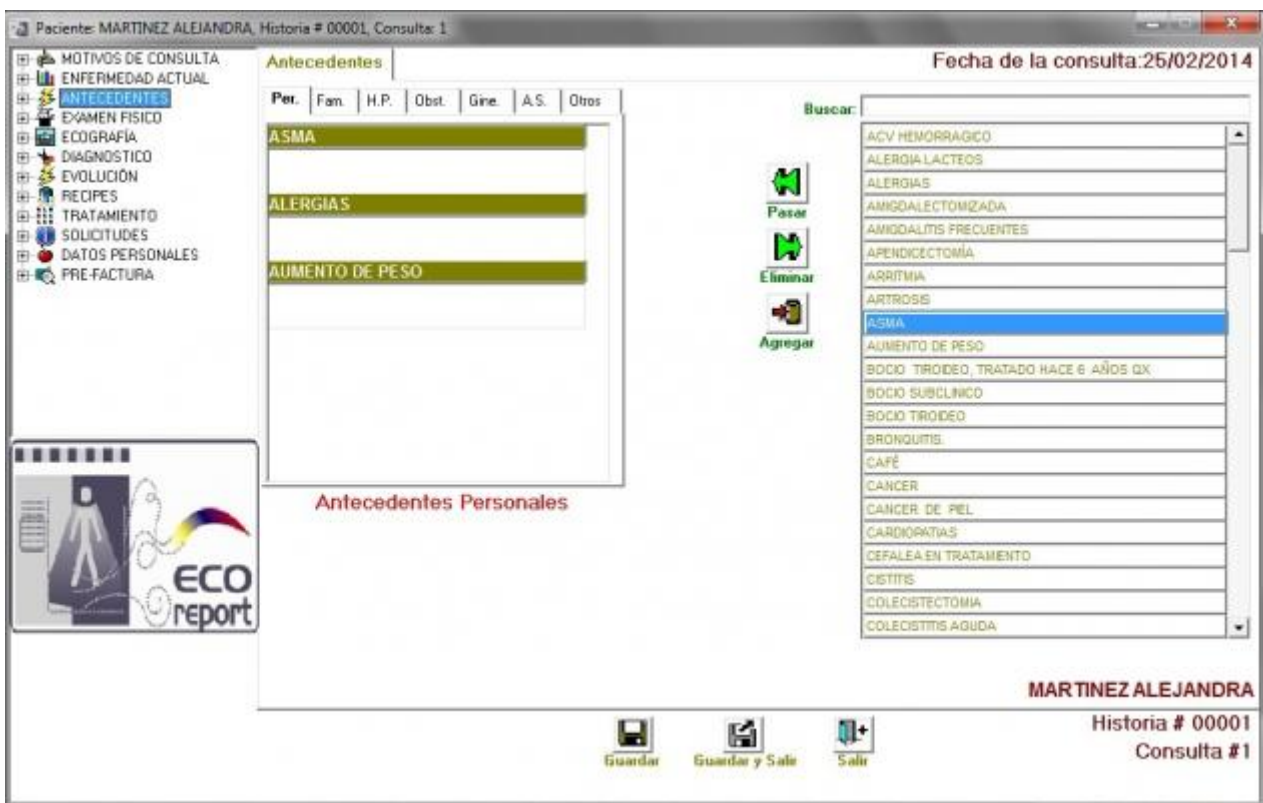
---

## MOTIVOS DE CONSULTA



[3]

## ANTECEDENTES



[4]

## EXAMEN FÍSICO

Paciente: MARTINEZ ALEJANDRA, Historia # 00001, Consulta: 1

Fecha de la consulta: 25/02/2014

**Examen Físico**

Peso: 78,00 Kg. Talla: 1,65 Mts. Frecuencia cardiaca x min: 0

Área Corporal: 2,01 L.M. corporal: 22,79 Frecuencia respiratoria: 0

**Tensiones**

Sentado	Acostado	De pie
/	/	/

**Examen Físico**

xxx xxx xxxxxx xxxxxxx xxxxxx

MARTINEZ ALEJANDRA  
Historia # 00001  
Consulta # 1

Guardar Guardar y Salir Salir

[5]

## RECIPES

Paciente: MARTINEZ ALEJANDRA, Historia # 00001, Consulta: 1

Fecha de la consulta: 25/02/2014

**Recipes**

**Medicamentos**

Cont.	Medicina
1	ACIDO FOLICO/10 MGRS
1	ALDOMET/Env. 30 tabletas de 250 mg Tomar 1 tableta 8 a.m. y 8 p.m. durante 1 semana.
1	ANTIFOM/Tabletas masticables Tomar 1 tableta cada 8 horas si hay gases.
1	ATENOLOL MCK/Tab. de 50 mg Tomar 1 tableta diaria.
1	AVADEM/COMP UNA DIARIA A PARTIR DEL 1º DIA DE LA REGLA PERMANENTE

Buscar:

ACICLOR/CREMA
ACIDO FOLICO/10 MGRS
ACTONEL/35mgns
AFOKLI/Env. de 20 comp. de 5 mg
AGIOLAX/GRANULADO
ALBESIN/Cap. de 150 mg
ALDARA/MQUIMOD/crema 5%
ALDOMET/Env. 30 tabletas de 250 mg
ALEESE/TABLET
ALPHA D3/Cap. blendas 1 mcg/10
AMBESE/Comprimidos 1 gr
AMODION/Jarabe
AMPICILINA/Cap. 500 mg
ANDROCUR/Env. de 50 tabletas
ANGELIG/comprimidos recubiertos
ANTIFOM/Tabletas masticables
ARCALION/grag
ASPRINA INFANTIL/Comprimidos 100 mg
ATAMEL/Tabletas de 500 mg
ATENOLOL MCK/Tab. de 50 mg
<b>AVADEM/COMP</b>
AVADEM/COMP
AVENSYL/Env. de 100 g

Posar Eliminar Nuevo

Hacer cita Imprimir Visualizar

MARTINEZ ALEJANDRA  
Historia # 00001  
Consulta # 1

Guardar Guardar y Salir Salir

[6]

# DOPPLER MIEMBROS SUPERIORES



Dr. Gollo Hernández (Demo)

ECOGRAFISTA INTEGRAL

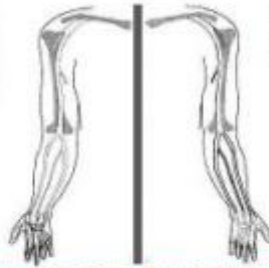
## DOPPLER DUPLEX ARTERIAL DE MIEMBROS SUPERIORES

Paciente: MARIANNA HERNANDEZ  
Indicación: INDICACION  
Equipo:

Cédula: 14213465  
Referido por:  
Transductor:

Edad: 33 años

Características del vaso (por ej. dilataciones) y características de la pared (Espesor íntima media y/o características de la placa como placa fibroelástica, fibroelástica o mixta, presencia de úlcera, etc.)



Características de la onda espectral concordante con el vaso evaluado (por ej. flujo de alta o baja resistencia)

Evaluación de fistulas de diálisis. Sospecha de aneurismas o pseudoaneurismas. Sospecha de traumatismo complicado. Evaluación pre-quirúrgica.

### Conclusión:

Deberá incluir descripción cual - y cuantitativa de cada uno de los segmentos a evaluar:

Arteria subclavia  
Arteria axilar  
Arteria humeral  
Arteria radial  
Opcional: Evaluación de flujo de arteria mamaria interna en su origen a nivel de la arteria cubital y

[7]

Lechería, Anzoátegui, 10/E2/2014

Dr. Gollo Hernández (Demo)

Avenida Tria Calle 15. Edif de consultorios Piso 3 con 301. Urb. Linda Vista

# ECOGRAFÍA DE PARTES BLANDAS

iar (Ctrl+0)



## Dr. Gollo Hernández (Demo)

ECOGRAFISTA INTEGRAL

### ECOGRAFÍA DE PARTES BLANDAS

PACIENTE: MARIANNA HERNANDEZ

CÉDULA: 14213465

EDAD: 33 años

FECHA: 10/02/2014

Transductor: TR01

Referido por: NERDA NAVAO

Los principales hallazgos patológicos que se pueden valorar con ecografía dentro del parénquima mamario son las áreas de mala transmisión del sonido y las imágenes nodulares. Otra estructura benigna que se puede detectar en el área retroareolar es la dilatación de los conductos ductales y de los galactóforos. No tiene utilidad práctica ni en el diagnóstico ni en el estudio de las microcalcificaciones.

#### Conclusiones:

La ecografía sirve de guía en procedimientos intervencionistas como la PAAF o la biopsia dirigida. En general es más cómodo para el paciente dirigir el intervencionismo con ecografía que con mamografía (esterotaxia). Para ello la patología se debe objetivar con ultrasonidos, lo cual no siempre es posible (por ejemplo en la mayoría de las microcalcificaciones). En la PAAF la guía ecográfica permite garantizar la obtención de la muestra del interior del nódulo. También simplifica el marcaje de las lesiones con arpon o tifendo el tejido perilesional con carbón para facilitar su localización quirúrgica.

[8]

Dr. Gollo Hernández (Demo)

Avenida 7ma Calle 15. Edif de consultorio Piso 3 cone 301 Urb. Linda Vista

## ECOSONOGRAFIA OBSTÉTRICA



Dr. Gollo Hernández (Demo)

ECOGRAFISTA INTEGRAL

Lecheria, Anzoategui, 10/02/2014

**ECOSONOGRAFIA OBSTÉTRICA**  
SEGUNDO Y TERCER TRIMESTRE

PACIENTE: MARIANNA HERNANDEZ CÉDULA: 14213465 EDAD: 33 años  
GESTA: 1 FUR: 00/00/0000 FPP: EG:

Gestación:  Única  Múltiple      Situación:  Longitudinal  Transversa  Oblicua  
 Dorsal:  Derecho  Izquierdo  Espalda  Inferior      Presentación:  Cefálica  Podálica

**DATOS BIOMÉTRICOS**

Cabeza  
 DSP: \_\_\_\_\_ CC: \_\_\_\_\_ CP: \_\_\_\_\_  
 Intercerebeloso IC: \_\_\_\_\_  
 Interorbitarios IOE: \_\_\_\_\_ IOI: \_\_\_\_\_  
 Cardíacos APC: \_\_\_\_\_ APT: \_\_\_\_\_  
 Abdomen TA: \_\_\_\_\_ CA: \_\_\_\_\_  
 Aorta: \_\_\_\_\_ Número: \_\_\_\_\_  
 Cubito: \_\_\_\_\_ Femur: \_\_\_\_\_  
 Tibia: \_\_\_\_\_ Sacro: \_\_\_\_\_  
 Peso Fetal: \_\_\_\_\_ Talla: \_\_\_\_\_  
 Sexo:  Masculino  Femenino

**DATOS FUNCIONALES:**  
 Líquido Amniótico:  Normal  
 Oligohidramnios  
 Polihidramnios

ILA (Phelan): \_\_\_\_\_

**PLACENTA**  
 Ubicación: \_\_\_\_\_  
 Grosor: \_\_\_\_\_ Grado: \_\_\_\_\_  
 Cordon Umbilical:  
 Visible con sus 3 Elementos  
 Anormal

**DATOS ANATÓMICOS**

Polo Cefálico:  Normal  Anormal  
 Ventriculos Cerebrales:  Normal  Anormal  
 Cerebelo:  Normal  Anormal  
 Rostro Fetal:  Normal  Anormal  
 Acetabul Fetal:  Flexión  Deflexión  
 Columna Vertebral:  Visible  Anormal  
 Tórax:  Normal  Anormal  
 Corazón:  Normal  Anormal  
 Trapec de Salida:  Normales  Anormales  
 Estomago:  Vaco  Lleno  
 Intestino:  Normal  Anormal  
 Paredes Abdominales:  Normal  Anormal  
 Riñones:  Normal  Anormal  
 Vejiga:  Vaca  Llena  
 Extremidades:  Normales  Anormales

Intestino grado:  I  II  III  IV

**P.B.F.**

Movimientos Respiratorios	
Tono Fetal	
Movimientos del Feto	
Reactividad Cardíaca	
Líquido Amniótico	

Conclusión:

Recomendación:

Dr. Gollo Hernández (Demo)

Avenida 7ma Calle 15. Edif de consultorios Piso 3 casa 301, Urb. Linda Vista

[9]

ULTRASONIDO TESTICULAR





- [8] <https://ddrsistemas.com/imagen/ecograf%C3%ADadepartesblandasecoreport>
- [9] <https://ddrsistemas.com/imagen/ecosonografiaobst%C3%A9tricaecoreport>
- [10] <https://ddrsistemas.com/imagen/ultrasonidotesticularecoreport>
- [11] [https://ddrsistemas.com/sites/default/files/Manual\\_EcoReport.pdf](https://ddrsistemas.com/sites/default/files/Manual_EcoReport.pdf)